拡大床とバイオファンクショナルセラピーによる側切歯交差咬合の改善

Improved cross bite of lateral incisor by removable expansion plate and biofunctional therapy

○冨谷寛卓 [1)]，花田真也 [2)]，岡崎好秀 [3)]，

Hirotaka Tomiya[1)], Shinya Hanada[2)], Yoshihide Okazaki [3)],

([1)]とみや歯科診療所(大阪市)，[2)]日本床矯正研究会, [3)]国立モンゴル医大・歯）

[1)] Tomiya dental clinic, [2)] Japan Society of Removable Orthdontics[2]

[3)] Mongolian National Medical-Science Univ. Dept. Pediatric Dent.

【目的】

一般的に現代人は生活習慣などから顎の発育が不足していることが多く、叢生が発現することが多くなってきている。これは顎の発育不足が原因と考えられる場合が多い。顎顔面の成長を促すため、正しい咀嚼運動指導は必要不可能であり、早期に介入することで正しい骨格や顔面の成長に良い影響を与えることができる。日本床矯正研究会では装置でのメカニカルな治療は補助的療法と捉え、歯列不正の原因となる悪習癖の改善と機能訓練や食事療法に主眼をおいている。自然治癒力を高めることをバイオファンクショナルセラピー（生物学的機能療法、以後 BFT と表記）と呼び矯正治療には必要不可欠であると考える。

【対象と方法】

対象は初診時年齢 7 才 7 か月 女児 HellmanⅢA 混合歯列期叢生　右上 B の早期脱落により正中のズレがあり右上２の萌出スペース不足　右上２位置異常　口蓋側から萌出　上顎劣成長　低位舌

保護者より症例報告同意書取得済み。

①メカニカル治療：床矯正装置による上下顎歯列の側方拡大。顔貌の正中を基準にゴムで牽引し右上２のスペースを確保。

②BFT：上顎歯槽突起の劣成長であり発育葉もあるため前歯での咬断運動。おロポカンに対しては歯科用口唇筋力固定装置リットレメーターを用いたトレーニング、低位舌改善のためガムトレーニング、あいうべ体操指導。うつぶせ寝などの悪習癖の改善指導。

【結果】

開始から８カ月でまだ側方拡大の途中（現在上下とも２個目の拡大床装着中）ではあるが、拡大床によって右上２のスペースは確保すると、バイオロジカルに唇側に移動し、交差咬合が改善した

BFT の結果、悪習癖は改善し口唇閉鎖力検査も基準値 2.5kgをクリアした。特にあいうべ体操やガムトレーニングを中心とした舌のトレーニングにより低位舌の改善が認められ右上 2 口蓋側転移の位置異常の改善が認められた。

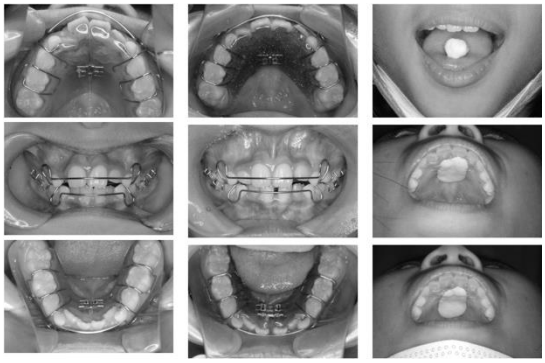

【考察】

本症例のように、拡大床で十分なスペースを作ることで、歯にメカニカルな矯正力を加えなくても、側切歯交差咬合が改善することは多い。拡大床の作用のみでは側切歯が唇側に移動することは考えられない。この移動は正しい舌の機能によって側切歯が唇側に押し出されたものと考えられる。このように床矯正治療の魅力は術者の想像を超えて治る場面に遭遇することである。小児矯正では原因を考え BFT を行い改善するかどうかを見極めることでブラケットを使用せずに治すことが多い。メカニカルな治療に頼るのではなく低年齢児から BFT による生物学的機能療法で口腔機能の向上を図ることが治療の成功や後戻り防止にも優先するべきと考えている。

【文献】

1) 鈴木設矢監著・口腔機能をはぐくむバイオセラピープロモーション, 2016

2) 花田真也・臨床家のための床矯正治療, 2022