床装置と BFT による顔の前方成長

Forward　growth of the face by removable orthodontic and biofunctional therapy

○冨谷寛卓 1)，花田真也 2)

Hirotaka Tomiya1) ，Shinya Hanada2)

（とみや歯科診療所・大阪市 1) Tomiya dental clinic1) ）

【目的】

顔は下方ではなく前方へ成長させることが重要である．顔の成長方向の指標として，John Mew が発案したインジケーターライン（IL）がある．標準値は「２３㎜＋年齢」１５歳以上は３８㎜）としている．開口癖がある場合、前方成長できずに下向きに成長をし，IL の数値が大きくなる．日本床矯正研究会では，メカニカルな治療と併せて自然治癒力を高めるバイオファンクショナルセラピー生物的機能療法（以下 BFT と記載）を推奨している．今回，叢生を伴う上下顎後退症例に対し，床矯正と BFT 指導をすることにより良好な経過を得た症例を報告する．本発表に際し患者と保護者にて同意を得ている．

【対象と方法】

対象は初診時年齢９才０か月 HellmanⅢA の男子．上下顎前歯部叢生を主訴に来院．

AngleⅡ級傾向２類　上下顎後退である．

保護者より症例報告同意書取得済み．

IL 値 35 ㎜で標準値 23＋9=32 より大きいため顔は下方向に成長している．

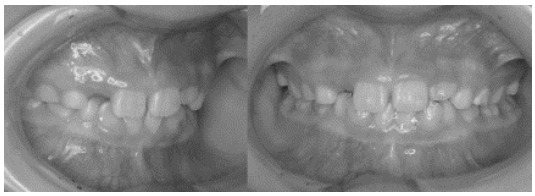

（図１）初診時

バイオファンクショナルな治療としては，正しい食事指導と，口腔周囲筋のバランスの改善にはリットレメーター，開口癖の改善にはタッチスティックの使用を指示した．メカニカルな治療は，まず上下歯列の側方拡大行った．拡大量は犬歯間に４前歯が並ぶスペースを基準とした．側方拡大終了後，歯列を閉鎖型装置で整え，上顎前歯部を前方へ押すことにより AngleⅡ級２類からⅡ級１類となった．下顎後退に対してオクルーザルテーブル＜図２＞を付与し下顎を１級へと誘導した．

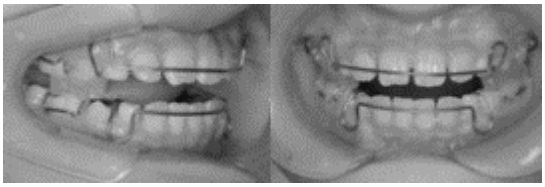

図２）オクルーザルテーブル

【結果】

治療期間は側方拡大が６か月間，閉鎖型で歯列を整えるのに６か月間，オクルーザルテーブルが７か月，合計１年７か月間であった．

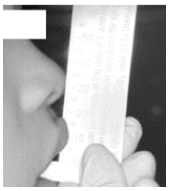

図３）IL は 33mm

床装置と BFT 指導により，上下顎叢生，上下顎後退は改善しアングル１級関係で咬合した．インジケーターラインは 35 ㎜から 33 ㎜と短くなり，標準値 23+10 と一致し，顎顔面が前方成長していることが認められた．

（図４）治療後

【考察】

小児矯正では歯列不正だけに目がいきがちであるが顔貌が正しく成長しているかの確認も大切と考える．

【文献】

1)　アングル Ⅰ 級関係を下顎安静位で誘導するオクルーザルテーブル　(OCT)花田真也　小児歯科学雑誌　59　179，2021.

2)　花田真也・臨床家のための床矯正治療，2022