床装置による側方拡大後の咬合不良に対してのバイオファンクショナルセラピー

Biofunctional Therapy for Poor Occlusion After Lateral Enlargement by Removable Orthodontics

○冨谷寛卓 1)，花田真也 2)

Hirotaka Tomiya1) ，Shinya Hanada2)

（とみや歯科診療所・大阪市 1) ）

Tomiya dental clinic1)

【目的】

一般的に小児期の咬合の安定には水平的な発育と垂直的な発育の 3 次元的な成長が大切と言われている。

近年、小児の叢生治療では床矯正による側方拡大がされることも多い。床矯正は水平的な歯列へのアプローチを得意とするが、床装置自体で咬合を緊密にするための垂直的な歯列へのアプローチには適応ではない。日本床矯正研究会では、歯列不正の原因を改め、自然治癒力を高める生物学的機能療法（バイオファンクショナルセラピー Biofunctionaltherapy 以下 BFT と記載）が不可欠であると考えている。

今回、床装置と BFT を併用することで良好な結果を得られた１例にについて保護者の同意を得て報告する。

【対象と方法】

対象は矯正開始時８歳６か月 HellmanⅢB で永久歯萌出スペースの不足が認められ側方拡大と BFT を行った。口輪筋力、咬合力が低く、ポカン口が認められ BFT の３要素全てを指導した。

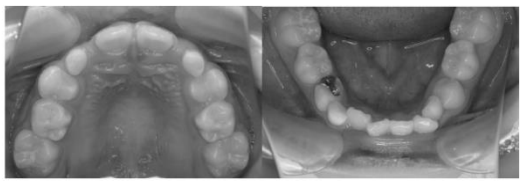

（図１）初診時

【結果】

上下顎の劣成長によるスペース不足は床矯正装置を用いて側方拡大を行った。

８ｙ６ｍ上下顎側方拡大を開始

９ｙ９ｍ４前歯が並ぶスペースまで拡大（図２）

BFT は口輪筋力の低下にはリットレメーター、咬合力の低下には食事指導、ポカン口にはポカン X を指導した。

拡大終了後は閉鎖型装置で前歯を整列した。（図３）

しかし臼歯部が緊密に咬合している状態ではなかったため咬筋歯根膜反射を活性化するために BFT として食前にチューブを用いた咀嚼訓練を追加した。

（左：図２）側方拡大終了時

（右：図３）閉鎖型装置

半年後には臼歯部も緊密に咬合してきている。（図４）

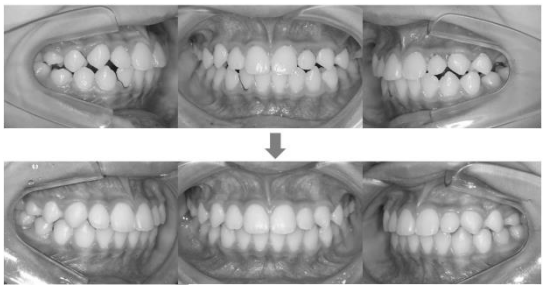

（図４）

【考察】

健全な歯列と咬合の獲得のためにはメカニカルな治療だけではなく BFT の指導・改善が必要と考える

【文献】

1. 鈴木設矢監著・口腔機能をはぐくむバイオセラピープロモーション,2016
2. 花田真也・臨床家のための床矯正治療,2022